胆石が疑われた時に受ける検査

日本臨床検査医会
伊東紘一

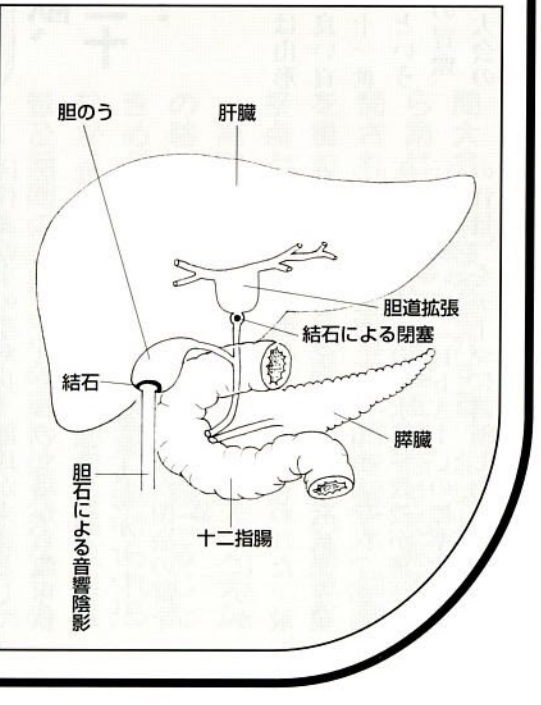

上腹部に痛みがある、右肋骨弓下あたりに痛みがある、上腹部の不快感・吐き気などがある、皮膚や眼球結膜が黄色い、脂っこいものを食べた後に腹痛がある等のような時には胆石が疑われます。このような時には、医師が最初に行う検査は超音波検査です。

胆石は肝臓の中および下方にある胆道〔胆嚢と胆管〕に発生します。胆道は肝臓の肝細胞で産生された胆汁の排出路で、肝臓内部の毛細胆管からはじまり、小葉間胆管、区域胆管、左右の肝管、そして肝臓外の胆管となり十二指腸に開口して胆汁を排出します。

肝外胆管の途中で胆嚢が袋小路のようにあり、胆嚢胆管で肝外胆管〔総胆管〕と連結しています。この胆道のどこかに胆石があれば胆道結石ということになり、胆管内であれば胆管結石、胆嚢内であれば胆嚢結石という診断名がつけられます。胆石は主にコレステロール石と、ビリルビンカルシウム石ですが、これらの混合した混合石あるいは混成石があります。胆石は卵くらいの大きなものから砂粒のような小さいものまで様々です。胆嚢内にある大きな結石は痛みを生じないことが多いのですが、小さいものは胆管の中に流れ出て、閉塞を起こしたりすると痛みが発生します。よく時代劇の映画で、街道を歩いている女性が腹痛でしゃがみこんでわき腹をおさえている場面があります。あれはまさに胆石による疼痛発作なのです。

黄疸は胆道が結石によって閉塞されたために起こるのですが、もちろん胆道には癌も発生しますから、黄疸が出現したら胆石と胆道癌の鑑別をしなければなりません。超音波検査はこれらの鑑別に著しく効果を発揮する検査です。また、このような胆道の閉塞による黄疸なのか、あるいは肝細胞性黄疸（急性肝炎）との鑑別にも重要な情報を与えます。このような非閉塞性であるか閉塞性であるかは超音波検査により一目でわかります。すなわち内科的な治療になるのか、外科的な治療に進むのかを決定的に判定できるのです。胆道が拡張し胆道結石が確認されれば外科的治療に任せられるのです。とはいえ、最近では内視鏡的に十二指腸の開口部を切り開いて胆石を排出させることも出来ます。

胆石は超音波検査により見ることが容易な対象です。胆嚢の中にあれば周囲の胆汁とのコントラストが良くなります。しかし、胆嚢が収縮して胆汁がまったく無い状態の胆嚢に結石があるときには、消化管内のガスエコーと区別が難しい場合があります。閉塞性黄疸を示す胆道〔胆嚢、肝内胆管、肝外胆管〕の拡張の認識も超音波検査の得意なところです。超音波によって描出される胆石の画像は特徴的です。まず、非常に強い反射エコーがあり、結石の表面によって形成される半月状あるいは貝殻様の白い反射像が見られます。さらにその後方に音響陰影といわれる影の出現が特徴的な所見です。これでほとんど決定的に結石が診断できます。

胆道に結石が見つかったときには癌の併発については注意が必要です。このことも超音波で鑑別できますので、十分に注意してみてもらえば問題はありません。